dl5_Lorenzi_:Musterseite Technik.5 16.04.2009 12:08 Uhr Seite 2

Erstellung von Veneers mit IPS e.max Press HT

Ästhetische Korrektur mit Lithiumdisilikat

Von Dr. Marco De Lorenzi und Zt. Davide Bigerna, Padua (I)

Die Qualität vollkeramischer Materialien wird immer besser, sowohl was die werkstoffkundlichen Eigenschaften wie Festigkeit und Biokompatibilität betrifft als auch das ästhetische Potenzial. Patienten nehmen die Möglichkeiten, die sich ihnen dadurch eröffnen, immer öfter in Anspruch, wie auch der folgende Fall zeigt: eine ästhetische Korrektur der Front mit Inlays aus der hochtransluzenten Lithiumdisilikat-Keramik IPS e.max Press.

Bei der Patientin handelt es sich um eine 58-jährige Frau, die bereits wegen Parodontalproblemen behandelt wurde und bei der seit einigen Jahren eine zahnerhaltende Behandlung durchgeführt wird. Sie wünscht sich ein schöneres Lachen und insbesondere weißere, schönere Zähne mit Korrektur der Kantenunregelmäßigkeiten.

Die extraorale Untersuchung ergibt keine Besonderheiten. Es liegen keine An-

Indizes:
Lithiumdisilikat
Veneers
Vollkeramik

Abb. 1 Lächeln der Patientin ...

Abb. 2 ... in Ruhelage

dl5_Lorenzi_:Musterseite Technik.5 16.04.2009 12:09 Uhr Seite 3

zeichen für eine Gelenk- oder Muskelerkrankung vor.
Die intraorale Untersuchung zeigt eine Abnutzung der Frontzähne als Zeichen für eine mögliche parafunktionale Aktivität mit Verkürzung der anatomischen Zahnkronen und vestibulärem Schmelzverlust. Der obere linke Eckzahn weist eine ausgedehnte distale Füllung auf. Das Gingiva-Gewebe ist retrahiert, die Papillen fehlen, die Randwülste sind nur gering ausgeprägt und die Interdentalräume sind geöffnet. Es liegen keine Parondontaltaschen vor. Die Okklusion ist bei korrekter vorderer Führung stabil.

Abb. 3 Lächeln von lateral

Abb. 4 Intraoralaufnahme von 13 bis 23

Abb. 5 Lateralansicht rechte Seite

Nach einer sorgfältigen Prüfung des Falls unter ästhetischen Gesichtspunkten wurde entschieden, Keramik-Veneers von Zahn 14 bis 22 und, aufgrund der ausgedehnten distalen Füllung von Zahn 23, dort eine Vollkeramikkrone zu erstellen, um den Wünschen der Patientin gerecht zu werden und die Zahnstruktur wiederherzustellen. Wir haben uns entschieden, hierfür die Lithiumdisilikat-Keramik IPS e.max Press HT (high translucency) von Ivoclar Vivadent zu verwenden.

Abb. 6 Lateralansicht linke Seite

Behandlungsplan und ästhetische Beurteilung

Die ästhetische Auswertung ergibt eine Disharmonie im Inzisiven-Bereich durch die unregelmäßige Abnutzung der Schneidekanten. In Ruhe ist nur ein geringer Zahnanteil sichtbar (Abb. 1 und 2). Die phonetische Analyse ermöglicht eine Aussage über das funktionelle Verhältnis der Position der Schneidekante zu den Lippen und liefert einen Hinweis darüber, ob man die Schneidekanten leicht verlängern kann. Beim Lächeln zeigt sich eine Neigung der Schneidezahnachsen nach rechts mit verkürzten Zähnen rechts (Abb. 3). Die Symmetrie ist verbesserungswürdig (Abb. 4 bis 6).

Die Montage der Schaumodelle im Artikulator bestätigt in horizontaler Ebene die klinischen Ergebnisse der ästhetischen

d15_Lorenzi_:Musterseite Technik.5 16.04.2009 12:10 Uhr Seite 4

Abb. 7 Die Modelle

Abb. 8 Wachsmodell von 13 bis 23

Abb. 9
Präparation
der oberen Zähne
durch Spot-Ätzen



Abb. 10
Lächeln der Patientin
bei der Anprobe

Analyse (Abb. 7). Diese Angaben werden für die Erstellung des Wachsmodells verwendet (Abb. 8).

In Fällen mit ästhetischen Aspekten muss man den Patienten die Möglichkeit geben, sich einige Zeit an eine Versorgung zu gewöhnen, die nicht invasiv, sondern reversibel ist und dem ästhetischen Plan entspricht (Mock-up). Diese Möglichkeit hilft sowohl dem Patienten (der einige Tage Zeit hat, sich ein Urteil zu bilden) als auch dem klinisch-technischen Team, das erst nach der vollen Zustimmung der Patientin fortfährt. In diesem Fall wollten wir bei der Erstellung des Mock-up das Wachsmodell mit einer Silikonabformung detailgetreu nachbilden. Es wurde im Mund einprobiert. Die Mittellinie wurde markiert, um beim Einsetzen einen Orientierungspunkt zu haben. Dann wurde es mit selbsthärtendem Kunststoff gefüllt. Es wurde eine Punktätzung der Zähne vorgenommen, um den Halt der Interimsversorgung zu verbessern. Schließlich wurde das Silikon eingesetzt und auf Abkühlung geachtet (Abb. 9). Nach Entfernung des Silikons erfolgen die Nachbearbeitung und das Glasieren. Die Patientin ist mit dem Zwischenergebnis zufrieden (Abb. 10).

Abb. 11 Anhand der Modells wird die Stärke der Präparation bestimmt

Präparation und Abformung

Das Mock-up dient als Muster für die Erstellung der definitiven Restauration. Daher benutzen wir es bei der Erstellung der pro-

d15_Lorenzi_:Musterseite Technik.5 16.04.2009 12:10 Uhr Seite 5

visorischen und der definitiven Versorgung zur Kontrolle der Form und der notwendigen Platzverhältnisse für das Pressmaterial, um eine ideale und möglichst minimalinvasive Präparation zu erzielen (Abb. 11 und 12). Nach dem Beschleifen wird dies

Abb. 12 Situation nach der Präparation: Man beachte die mit der Kugelfräse entfernte Zahnsubstanz

Abb. 13 und 14 Weitere Überprüfungsmöglichkeiten der Dicke durch eingeschnittene Silikonmasken und perforierte transparente Masken

anhand der Silikonmaske oder mit Azetal erneut kontrolliert (Abb. 13 und 14). Nach Feinbearbeitung der Präparationen erfolgt die Abformung mit Polyether und einem individuellen Löffel und dann die Erstellung der provisorischen Restaurationen.

Nach der Unterfütterung und dem Finieren werden die Provisorien mit einem eugenolfreien provisorischen Zement (TempBond NE, Kerr, Hawe) und nach dem Punktätzen mit fließfähigem Komposit befestigt (Abb. 15).

Abb. 15 Lächeln der Patientin mit Provisorium

Modellieren und Pressen

Der Zahntechniker erstellt ein Sägeschnittmodell mit abnehmbaren Stümpfen und ein Meistermodell. Die Wachsmodellation wird eingebettet und dann mit dem gewählten IPS e.max Press HT-Rohling gepresst.
Die gepressten Teile werden auf das Modell gesetzt und feinbearbeitet. Dabei werden die Übergänge überprüft und die Formen perfektioniert.
Besondere Aufmerksamkeit wird der Kontur und der Oberflächenstruktur gewidmet (Abb. 16 bis 18). Die auf diese Weise gefertigten Restaurationen sind be-

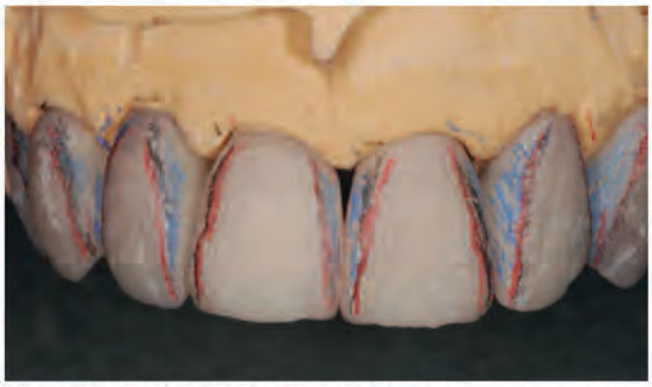

Abb. 16 Modell mit Zahnfleischmaske: Unterscheidung zwischen virtueller und realer Kontur

d15_Lorenzi_:Musterseite Technik.5 16.04.2009 12:11 Uhr Seite 6

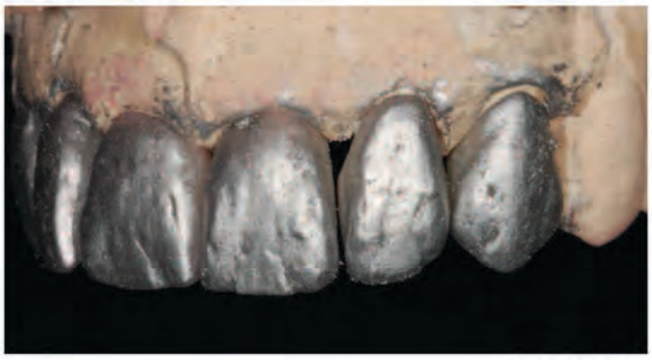

Abb. 17 und 18 Kontrolle der Formen und Oberflächentextur

Abb. 19 Vor der Glasur

Abb. 20 Einprobe der Veneers und der Krone von Zahn 23

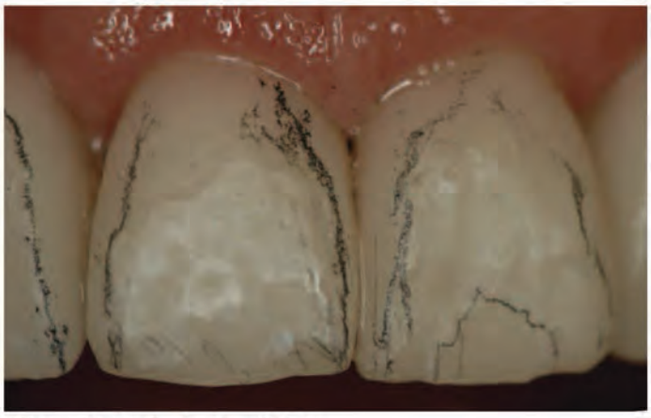

Abb. 21 Kontrolle der Randleisten

Abb. 22 Fertige Arbeit auf dem Modell vor dem Abschlussbrand

reit für die Roheinprobe (Abb. 19 und 20). Nach der Kontrolle im Mund und kleineren Änderungen zur besseren Anpassung der Restaurationen (Abb. 21) wird glasiert. Da hier im inzisalen Bereich keine Schichtung erfolgt, entscheiden wir uns für die Farbgebungen mit den IPS e.max-Essence-Massen (Abb. 22).

Eingliederung

Für die Befestigung der Veneers wird das hochästhetische Composite Variolink Veneer und für die Krone auf Zahn 23 Variolink II verwendet. Die Zähne werden zunächst mit geeigneten Instrumenten gereinigt und poliert. In den Sulkus wird ein Retraktionsfaden eingelegt, um beim adhäsiven Befestigen die Sulkusflüssigkeit zurückzuhalten und den Sulkus zu schützen. Dann wird geätzt, das Adhäsiv appliziert, und schließlich werden die Veneers eingegliedert. Dabei beginnt man bei den beiden mittleren Inzisiven. Die Überschussentfernung wird durch die Quick-Cure-Technik erleichtert (das Befestigungsmaterial zunächst fünf Sekunden polymerisieren, um die Veneers zu fixieren, dann die Reste entfernen und endpolymerisieren).

d15_Lorenzi_:Musterseite Technik.5 16.04.2009 12:12 Uhr Seite 7

Abb. 23 Ausgangssituation rechte Seite ...

Abb. 24 ... und linke Seite

Abb. 25 Intraoralaufnahme des Endergebnises, rechte ...

Abb. 26 ... und linke Seite

Abb. 27 Intraoralaufnahme der Front von 3 bis 3



Abb. 28 Lächeln der Patientin

Ergebnis

Die Abbildungen 25 bis 28 zeigen das Endergebnis. Die Patientin ist mit ihrem herrlichen Lächeln äußerst zufrieden. Man sieht die natürliche Einbindung der Restaurationen im Vergleich mit den Ausgangsfotos (Abb. 23 bis 24). Ein transluzentes Material wie IPS e.max Press HT von Ivoclar Vivadent verleiht den Zähnen und Weichgeweben durch den Lichtdurchtritt Natürlichkeit und ausdrucksstarke Ästhetik. ■

Korrespondenzadressen:

Dr. Marco De Lorenzi
Via Nicolò Tommaseo 98/A
35131 Padova
Italien
E-Mail studio@dlv.191.it

Davide Bigerna
Via Forlanini 42/A
35136 Padova
Italien
E-Mail pro.bida@yahoo.it